

## Отдаленные результаты лечения артерий подвздошно-бедренного сегмента гибридным и эндоваскулярным методами

Ш.Б. Саая<sup>1</sup>, В.Б. Стародубцев<sup>1</sup>, О.С. Осипова<sup>1</sup>, А.А. Гостев<sup>1</sup>, А.А. Карпенко<sup>2</sup>, Д.А. Сирота<sup>1,3</sup>, А.В. Богачев-Прокофьев<sup>1</sup>

**Для корреспонденции:** Шораан Биче-оолович Саая, [shoraans@gmail.com](mailto:shoraans@gmail.com)

Поступила в редакцию 8 сентября 2025 г. Исправлена 19 ноября 2025 г. Принята к печати 29 января 2026 г.

**Цитировать:** Саая Ш.Б., Стародубцев В.Б., Осипова О.С., Гостев А.А., Карпенко А.А., Сирота Д.А., Богачев-Прокофьев А.В.

Отдаленные результаты лечения артерий подвздошно-бедренного сегмента гибридным и эндоваскулярным методами. *Патология кровообращения и кардиохирургия*. 2026;30(1):78-89. <https://doi.org/10.21688/1681-3472-2026-1-78-89>

### Информированное согласие

Получено информированное согласие пациентов на использование медицинских данных в научных целях.

### Финансирование

Исследование не имело спонсорской поддержки.

### Конфликт интересов

Авторы заявляют об отсутствии конфликта интересов.

### Вклад авторов

Концепция и дизайн работы: Ш.Б. Саая,

В.Б. Стародубцев, А.А. Гостев, А.А. Карпенко

Сбор и анализ данных: Ш.Б. Саая,

О.С. Осипова, А.А. Гостев

Статистическая обработка данных: Ш.Б. Саая,

В.Б. Стародубцев, О.С. Осипова, А.А. Гостев

Написание статьи: Ш.Б. Саая, О.С. Осипова,

А.А. Гостев

Исправление статьи: А.А. Карпенко, Д.А. Сирота,

А.В. Богачев-Прокофьев

Утверждение окончательного варианта статьи:

все авторы

### ORCID

Ш.Б. Саая, <https://orcid.org/0000-0001-6547-6948>

В.Б. Стародубцев,

<https://orcid.org/0000-0002-4913-614X>

О.С. Осипова,

<https://orcid.org/0000-0002-7418-3298>

А.А. Гостев, <https://orcid.org/0000-0002-7806-7868>

А.А. Карпенко,

<https://orcid.org/0000-0001-6101-3313>

Д.А. Сирота,

<https://orcid.org/0000-0002-9940-3541>

А.В. Богачев-Прокофьев,

<https://orcid.org/0000-0003-4625-4631>

© Саая Ш.Б., Стародубцев В.Б., Осипова О.С.,

Гостев А.А., Карпенко А.А., Сирота Д.А.,

Богачев-Прокофьев А.В., 2026

<sup>1</sup> Федеральное государственное бюджетное учреждение

«Национальный медицинский исследовательский центр имени академика Е.Н. Мешалкина» Министерства здравоохранения Российской Федерации, Новосибирск, Российская Федерация

<sup>2</sup> Федеральное государственное бюджетное учреждение

«Федеральный научно-клинический центр физико-химической медицины имени академика Ю.М. Лопухина» Федерального медико-биологического агентства, Москва, Российская Федерация

<sup>3</sup> Кафедра сердечно-сосудистой хирургии факультета повышения квалификации и профессиональной переподготовки ФГБОУ ВО «Новосибирский государственный медицинский университет» Министерства здравоохранения Российской Федерации, Новосибирск, Российская Федерация

### Аннотация

**Актуальность.** Актуальность исследования заключается в отсутствии четких рекомендаций для выбора оперативного лечения у пациентов с подвздошно-бедренными окклюзионными поражениями.

**Цель.** Цель данного пилотного рандомизированного исследования – сравнение отдаленных результатов эндоваскулярного и гибридного лечения сочетанных окклюзионных поражений артерий подвздошно-бедренного сегмента с использованием плетеного нитинолового стента.

**Методы.** Всего были рандомизированы 62 пациента ( $n = 31$  в группе эндоваскулярного,  $n = 31$  в группе гибридного лечения). В группе эндоваскулярного лечения пациентам после реканализации и баллонной ангиопластики подвздошной и общей бедренной артерий были имплантированы плетеные нитиноловые стенты. В группе гибридного лечения пациентам были выполнены эндартерэктомия из общей бедренной артерии с пластикой заплатой из ксеноперикарда, реканализация и стентирование подвздошных артерий с плетеным нитиноловым стентом. Время наблюдения составило 3 года.

**Результаты.** Тридцатидневные осложнения составили 3 (9,7 %) в группе эндоваскулярного лечения и 7 (22,6 %) в группе гибридного лечения ( $p = 0,17$ ). Первичная проходимость через 24 и 36 месяцев составила 60 и 46 % в группе эндоваскулярного лечения, 80 и 73 % в группе гибридного лечения ( $p = 0,09$  и  $p = 0,03$  соответственно). Показатели вторичной проходимости через 36 месяцев в группе эндоваскулярного лечения составили 83 % против 87 % в группе гибридного лечения ( $p = 0,64$ ). Уровни выживаемости и сохранения конечностей не различались между группами через 36 месяцев наблюдения ( $p = 0,97$  и  $p = 0,31$  соответственно).

**Заключение.** Данное исследование подтверждает, что гибридное лечение имеет преимущество перед эндоваскулярным стентированием с точки зрения безопасности и первичной проходимости в трехлетнем периоде наблюдения.

**Ключевые слова:** атеросклероз; нитиноловый стент; сосудистая хирургия; эндартерэктомия; эндоваскулярное лечение



## Long-term results of treatment of ilio-femoral segment by hybrid and endovascular methods

Shoraan B. Saaya<sup>1</sup>, Vladimir B. Starodubtsev<sup>1</sup>, Olesya S. Osipova<sup>1</sup>, Alexander A. Gostev<sup>1</sup>, Andrey A. Karpenko<sup>2</sup>, Dmitry A. Sirota<sup>1,3</sup>, Alexander V. Bogachev-Prokophiev<sup>1</sup>

**Corresponding author:** Shoraan B. Saaya, [shoraans@gmail.com](mailto:shoraans@gmail.com)

Received 8 September 2025. Revised 19 November 2025.  
Accepted 29 January 2026.

**How to cite:** Saaya Sh.B., Starodubtsev V.B., Osipova O.S., Gostev A.A., Karpenko A.A., Sirota D.A., Bogachev-Prokophiev A.V. Long-term results of treatment of ilio-femoral segment by hybrid and endovascular methods. *Patologiya krovoobrashcheniya i kardiokhirurgiya = Circulation Pathology and Cardiac Surgery*. 2026;30(1):78-89. (In Russ.) <https://doi.org/10.21688/1681-3472-2026-1-78-89>

### Informed consent

The patient's informed consent to use the records for medical purposes was obtained.

### Funding

The study did not have sponsorship.

### Conflict of interest

The authors declare no conflict of interest.

### Contribution of the authors

Conception and study design: Sh.B. Saaya, V.B. Starodubtsev, A.A. Gostev, A.A. Karpenko

Data collection and analysis: Sh.B. Saaya, O. S. Osipova, A.A. Gostev

Statistical analysis: Sh.B. Saaya, V.B. Starodubtsev, O.S. Osipova, A.A. Gostev

Drafting the article: Sh.B. Saaya, O.S. Osipova, A.A. Gostev

Critical revision of the article: A.A. Karpenko, D.A. Sirota, A.V. Bogachev-Prokophiev

Final approval of the version to be published: all authors

### ORCID

Sh.B. Saaya, <https://orcid.org/0000-0001-6547-6948>

V.B. Starodubtsev, <https://orcid.org/0000-0002-4913-614X>

O.S. Osipova, <https://orcid.org/0000-0002-7418-3298>

A.A. Gostev, <https://orcid.org/0000-0002-7806-7868>

A.A. Karpenko, <https://orcid.org/0000-0001-6101-3313>

D.A. Sirota, <https://orcid.org/0000-0002-9940-3541>

A.V. Bogachev-Prokophiev, <https://orcid.org/0000-0003-4625-4631>

© 2026 Saaya et al.

<sup>1</sup> Meshalkin National Medical Research Center, Novosibirsk, Russian Federation

<sup>2</sup> Lopukhin Federal Research and Clinical Center of Physical-Chemical Medicine of Federal Medical Biological Agency, Moscow, Russian Federation

<sup>3</sup> Department of Cardiovascular Surgery of the Faculty of Advanced Training and Professional Development, Novosibirsk State Medical University, Novosibirsk, Russian Federation

### Abstract

**Introduction.** The significance of this study lies in its lack of clear guidelines for the selection of surgical treatment options for patients with iliofemoral occlusive disease.

**Objective.** The objective of this study was to evaluate the long-term outcomes of endovascular and hybrid interventions for the treatment of occlusive lesions in the iliofemoral artery segment.

**Methods.** A total of 62 patients were randomized ( $n = 31$  in the endovascular treatment (EVT) group,  $n = 31$  in the hybrid treatment (HT) group). In the EVT group, an interwoven nitinol stents were implanted in patients after recanalization and balloon angioplasty of the iliac and common femoral arteries. In the HT group, patients underwent endarterectomy from the common femoral artery with xenopericardial patch repair, recanalization and stenting of the iliac arteries with using an interwoven nitinol stent. The follow-up period was 3 years.

**Results.** Thirty-day complications occurred in 3 (9.7 %) of the EVT group and 7 (22.6 %) of the HT group. The primary patency rate after 36 months was 60 % in the EVT group and 80 % in the HT group. Secondary patency rates at 36 months were 83 % and 87 %, respectively. Survival and limb preservation rates did not differ significantly between the groups at 36-month follow-up.

**Conclusion.** This study supports the use of hybrid treatment over endovascular stenting, as it provides greater safety and primary patency during a three-year follow-up period.

**Keywords:** atherosclerosis; endarterectomy; endovascular therapy; nitinol stent; vascular surgery



## Введение

За последние годы эндоваскулярные вмешательства стали важной частью лечения пациентов с заболеваниями периферических артерий [1]. Несмотря на то, что показания к эндоваскулярной стратегии расширились, открытая эндартерэктомия из общей бедренной артерии (ОБА) по-прежнему считается методом выбора. Однако при открытой пластике ОБА существует риск периоперационных хирургических осложнений [2–4].

В связи с тем, что зона перехода наружной подвздошной артерии (НПА) в ОБА обладает высокой мобильностью, эндоваскулярное лечение при окклюзионном поражении подвздошно-бедренного сегмента с использованием самораскрывающихся стентов показало неудовлетворительную долгосрочную эффективность [5]. Это связано с поломкой стента под паховой связкой с последующим рестенозом и реокклюзией стентированных артерий [6].

Плетеные нитиноловые стенты нового поколения могут расширить возможности эндоваскулярного лечения (ЭВЛ) при сложных физических условиях благодаря их устойчивости к сдавливанию, перелому, удлинению и укорочению в области перехода НПА в ОБА [7; 8].

Гибридный подход с эндартерэктомией из ОБА и стентированием НПА является еще одним перспективным методом лечения. Первичная проходимость после гибридных операций характеризуется лучшей проходимостью, чем ЭВЛ, хотя оба метода имеют схожие показатели сохранения конечности [9; 10].

Кроме того, не существует проспективных рандомизированных исследований, сравнивающих ЭВЛ и гибридное лечение (ГЛ) с использованием плетеных нитиноловых стентов у пациентов с сочетанным поражением подвздошных артерий с переходом в ОБА.

## Методы

### План исследования, расчет размера выборки

Было проведено пилотное одноцентровое проспективное рандомизированное исследование для сравнения трехлетней безопасности и эффективности процедур ЭВЛ и ГЛ у пациентов с сопутствующим окклюзионно-стенотическим поражением подвздошно-бедренного сегмента. Объем выборки был рассчитан на основе результатов исследований Soga Y. и соавт. [11] и Piazza M. и соавт. [12], где показатели проходимости после стентирования ОБА и эндартерэктомии из ОБА составили 66,7 и 97 % соответственно. Для получения достоверных данных с вероятностью 95 %

должны быть включены в исследование по 24 пациента в каждой группе. Однако из-за возможной потери пациентов мы решили включить в общей сложности 62 пациентов, по 31 в каждой группе.

### Набор пациентов

В период с февраля 2018 г. по февраль 2021 г. пациенты с сочетанным атеросклеротическим окклюзионным поражением подвздошных артерий и ОБА были признаны потенциально подходящими для данного исследования.

### Критерии включения и исключения

#### Критерии включения:

- сопутствующее поражение подвздошных артерий и поражения ОБА (окклюзия/стеноз  $\geq 70$  % проксимальной и средней трети);
- хроническая ишемия нижних конечностей степени 2б–4 по классификации А.В. Покровского;
- возраст от 45 до 85 лет;
- проходимость (стеноз  $\leq 50$  %) ипсилатеральная поверхностная бедренная артерия и/или глубокая бедренная артерия.

#### Критерии исключения:

- тромбоз аорты, сопутствующие аневризмы брюшной аорты, подвздошной артерии и ОБА, острая ишемия конечностей или васкулит;
- поражение ОБА 3-го и 4-го типов в соответствии с классификацией Azema [10];
- отказ от участия в исследовании;
- инсульт или инфаркт миокарда в течение последних 3 месяцев;
- ишемическая болезнь сердца и хроническая сердечная недостаточность IV функционального класса по классификации Нью-Йоркской ассоциации кардиологов;
- злокачественная опухоль;
- перенесенная ранее ипсилатеральная или контралатеральная операция (шунтирование, гибридное или стентирование);
- печеночная или почечная недостаточность (билирубин  $> 35$  ммоль/л, скорость клубочковой фильтрации  $< 60$  мл/мин/1,73 м<sup>2</sup>);
- тяжелая кальцификация аорты и подвздошных артерий, непереносимость баллонной ангиопластики (по данным системы оценки кальцификации периферических артерий (PACSS) при компьютерной томографии в интерпретации рентгенолога): односторонняя кальцификация  $\geq 5$  см (степень 2), двусторонняя кальцификация  $\geq 5$  см (степень 4) или окруж-

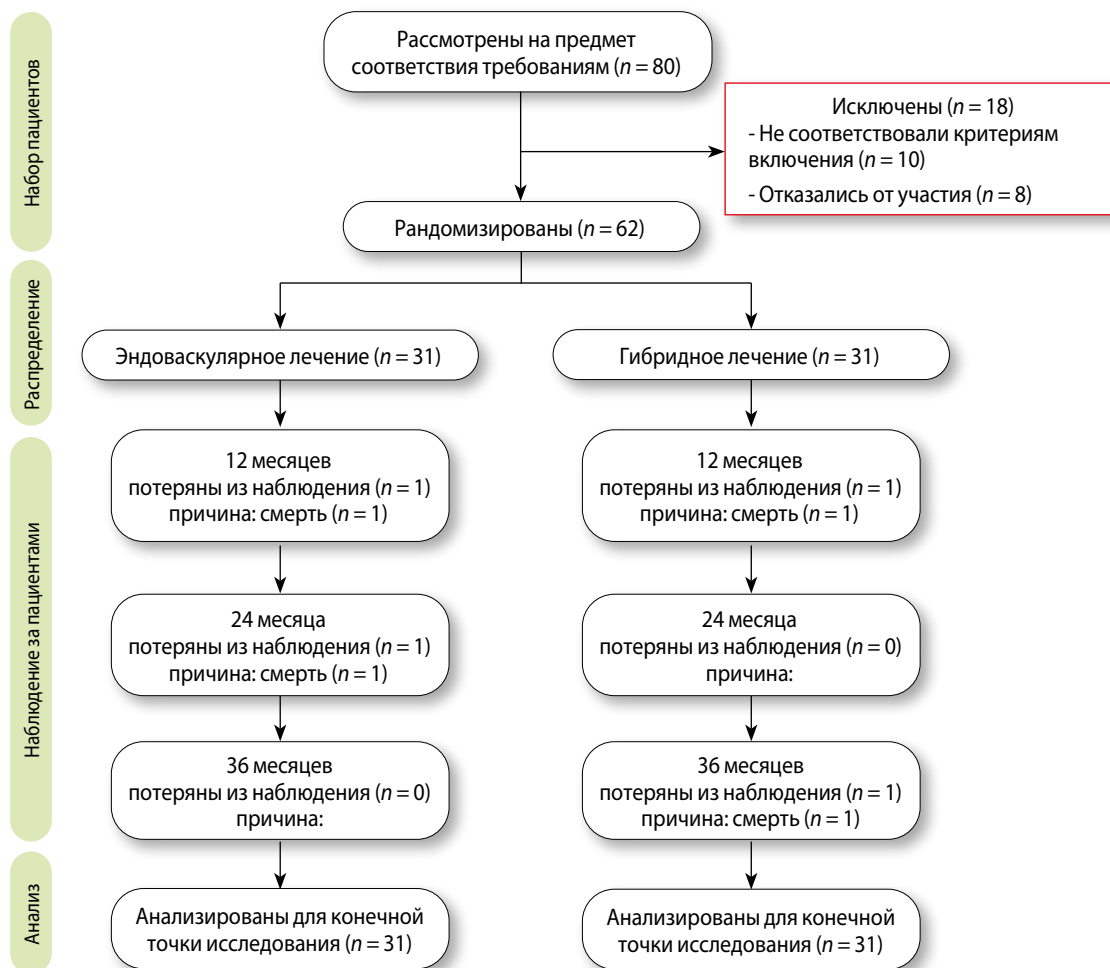


Рис. 1. Дизайн исследования

ная кальцификация, определяемая как 270–360° по окружности аорты и/или подвздошных артерий.

### Демографические данные

Для включения в исследование были рассмотрены 80 пациентов, но 18 пациентов были исключены из исследования из-за сопутствующего наличия аневризмы брюшной аорты ( $n = 1$ ), инсульта или инфаркта миокарда в течение последних 3 месяцев ( $n = 3$ ), предшествующего ипсилатерального/контралатерального шунтирования или гибридной операции ( $n = 4$ ), стеноза ОБА  $< 50\%$  ( $n = 2$ ) и отсутствия согласия на участие в исследовании ( $n = 8$ ).

В итоге в исследование были рандомизированы 62 пациента, из которых 31 пациент был рандомизирован в группу ЭВЛ и 31 – в группу ГЛ. На рис. 1 пока-

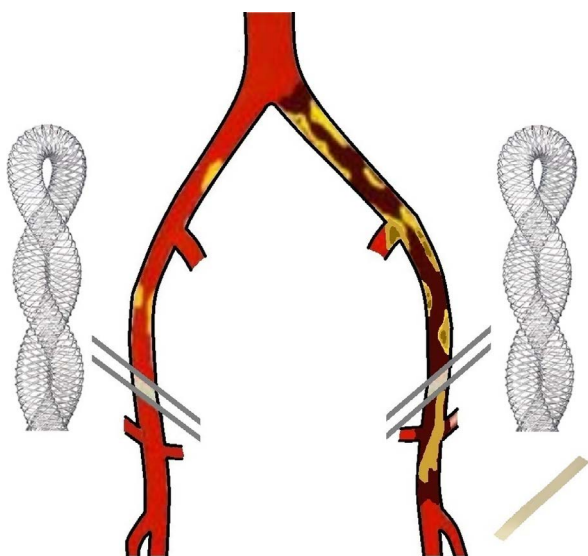
зан дизайн исследования (CONSORT), в котором подробно описан поток пациентов в ходе исследования.

### Хирургическая техника

Хирургическая реваскуляризация проводилась сквозным стентированием ОБА и подвздошных артерий с использованием стента Supera (Abbott, США) или эндартерэктомией из ОБА с пластикой заплатой из ксеноперикарда и стентированием подвздошных артерий с использованием стента Supera (Abbott, США) (рис. 2).

### Сквозное стентирование общей бедренной артерии и подвздошных артерий плетеным нитиноловым стентом

Все операции проводились под местной анестезией. Перед началом процедуры внутривенно вводили антикоагулянт (гепарина сульфат 70–100 ЕД/кг).



**Рис. 2.** Окклюзия подвздошных артерий и общей бедренной артерии. Стенты Supera (Abbot, США) и заплата из ксеноперикарда (КемПерипласт-Нео, НеоКор, Россия)

Операции по ЭВЛ были выполнены в ангиографическом кабинете с использованием аппарата GE Innova (General Electric, США).

В группе ЭВЛ в зависимости от клинической ситуации использовались различные доступы (контралатеральный ОБА или плечевой). В артерию доступа был введен интродьюсер 6Fr. Антеградную реканализацию ипсилатеральных подвздошных артерий выполняли гидрофильным проводником 0,018, 300 см или 0,035, 260 см. Проводилась предварительная дилатация окклюзий с использованием баллона без лекарственного покрытия с превышением наружного диаметра стента на 1 мм. Затем по системе доставки баллона проводники 0,035 меняли на 0,018, 300 см с выходом в просвет глубокой бедренной артерии (ГБА) или поверхностной бедренной артерии (ПБА). Сквозное стентирование протяженных окклюзий выполнялось с помощью стента Supera начиная с дистальной трети ОБА в случае интактной ее бифуркации или с выходом в ГБА в случае поражения бифуркации ОБА и окклюзии ПБА. Диаметр стента составлял 6,5 или 7,5 мм. Длина стента варьировалась в пределах 80–120 мм и 80–100 мм соответственно. Техническим успехом считали отсутствие резидуальных стенозов более 30 % по контрольной ангиографии в 3 проекциях (передне-задней, правой и левой косой).

### Медикаментозное лечение

Пациенты получали нагрузочную дозу клопидогрела (300 мг) за 3–24 часа до стентирования. В послеоперационном периоде больные обеих групп получали 75 мг ацетилсалициловой кислоты (АСК) ежедневно и профилактические дозы низкомолекулярного гепарина (НМГ) в течение 3 дней. После пациентам назначалась двойная антитромбоцитарная терапия (ДАТТ): ацетилсалициловая кислота 75 мг и клопидогрел 75 мг в день в течение не менее 3 месяцев после операции с последующей отменой клопидогрела.

### Гибридная процедура: эндартерэктомия из общей бедренной артерии (ОБА) с пластикой заплатой из ксеноперикарда + ангиопластика со стентированием подвздошных артерий с плетеным нитиновым стентом

У пациентов, распределенных в группу ГЛ, использовалась местная или спинномозговая анестезия. После выделения и взятия ОБА в паховой области внутривенно вводили антикоагулянт (гепарина сульфат 70–100 ЕД/кг). Операции по ГЛ были выполнены в ангиографическом кабинете с использованием аппарата GE OEC 9900 Elite (General Electric, США).

Для катетеризации целевых подвздошных артерий и ОБА был выбран контралатеральный доступ через ОБА (интродьюсер 6Fr, 45 см) или плечевой доступ (интродьюсер 6Fr, 11 см). После антеградной реканализации и баллонной преддилатации подвздошной артерии проводили процедуру эндартерэктомии из ОБА с пластикой заплатой из ксеноперикарда (КемПерипласт-Нео, НеоКор, Кемерово, Россия). В случае окклюзии ПБА была выполнена эндартерэктомия из ОБА с переходом в ГБА. Была выполнена преддилатация с помощью баллона без покрытия с превышением наружного диаметра стента на 1 мм. Стентирование подвздошных артерий во всех случаях выполнялось с использованием стента Supera через контралатеральную ОБА или плечевой доступ. Диаметр стента составлял 6,5 мм (длина – 80–120 см) или 7,5 мм (длина – 80–100 см). Техническим успехом считалось отсутствие резидуальных стенозов более 30 % по контрольной ангиографии в 3 проекциях (передне-задней, правой и левой косой).

### Медикаментозное лечение

Пациентам отменяли антиагрегантную терапию за 5 дней до операции и вводили профилактические дозы НМГ. В послеоперационном периоде больные обеих групп получали 75 мг АСК ежедневно и профилактические дозы НМГ в течение 3 дней. После пациентам назначали ДАТТ: АСК 75 мг и клопидогрел 75 мг в день

Табл. 1. Исходные демографические и клинические характеристики

Характеристика	ЭВЛ (n = 31)	ГЛ (n = 31)	p
<b>Демографические данные</b>			
Пол, мужской/женский	26 (84)/5 (16)	31 (100) / 0	0,02
Возраст, лет	63,74 ± 5,1	65,61 ± 4,7	0,53
<b>Классификация ХИНК (по А.В. Покровскому)</b>			
2б	26 (84)	24 (77)	0,37
3	4 (13)	5 (16)	0,50
4	1 (3)	2 (6)	0,50
<b>Факторы риска</b>			
Артериальная гипертензия	24 (77)	22 (71)	0,38
Ишемическая болезнь сердца	19 (61)	11 (35)	0,08
Инсульт > 3 месяцев	5 (16)	3 (9,7)	0,35
Сахарный диабет	4 (13)	8 (26)	0,16
Ожирение	7 (23)	9 (29)	0,38
Дислипидемия	4 (13)	5 (16)	0,50
Курение в анамнезе	4 (13)	9 (29)	0,11
<b>Анатомические данные</b>			
Стеноз аорты < 50 %	31 (100)	31 (100)	>0,99
Ипсилатеральная подвздошная артерия			
Стеноз ≥ 70 % / окклюзия	17(55)/14(45)	12(39)/19(61)	0,15
Контралатеральная подвздошная артерия			
Стеноз ≤ 60 %	31 (100)	31 (100)	>0,99
Ипсилатеральная внутренняя подвздошная артерия			
Стеноз ≥ 70 % / окклюзия	9 (29)	14 (45)	0,11
Контралатеральная внутренняя подвздошная артерия			
Стеноз ≤ 70 %	13 (42)	9 (29)	0,20
Ипсилатеральная общая бедренная артерия			
Стеноз 70–99 % / окклюзия	18(58)/13(42)	17(55)/14(45)	0,50
Контралатеральная общая бедренная артерия			
Стеноз < 70 %	31 (100)	31 (100)	>0,99
Ипсилатеральная глубокая артерия бедра			
Проходима / стеноз 50–99 %	29 (94) / 2 (6)	24 (77)/7 (23)	0,14
Контралатеральная глубокая артерия бедра			
Проходима / стеноз < 70 %	31 (100)	31 (100)	>0,99
Ипсилатеральная поверхностная бедренная артерия			
Проходима	18 (58)	11 (35)	0,12
Стеноз 50–99 %	3 (9,7)	5 (16)	0,71
Окклюзия	10 (32)	15 (48)	0,30
Контралатеральная поверхностная бедренная артерия			
Проходима	20 (65)	18 (58)	0,79
Стеноз 50–99 %	2 (6)	2 (6)	>0,99
Окклюзия	9 (29)	11 (35)	0,78
<b>Кальцификации</b>			
Унилатеральная кальцификация < 5 см (степень 1)	4 (13)	6 (19)	0,36
Билатеральная кальцификация < 5 см (степень 3)	0	0	>0,99
Унилатеральная кальцификация ≥ 5 см (степень 2)	0	0	>0,99
Билатеральная кальцификация ≥ 5 см (степень 4)	0	0	>0,99
Циркулярная кальцификация	0	0	>0,99
Средняя длина поражения ипсилатерального подвздошного сегмента, мм	156 ± 21,8	161 ± 34,1	0,83

Примечание. ГЛ – гибридное лечение; ХИНК – хроническая ишемия нижней конечности; ЭВЛ – эндоваскулярное лечение. Данные представлены в виде n (%) или среднего значения ± стандартное отклонение (SD).

**Табл. 2.** Осложнения в раннем послеоперационном периоде (30-дневный период наблюдения)

Осложнение	ЭВЛ (n = 31)	ГЛ (n = 31)	p
Тромбоз стента	1 (3)	0 (0)	0,31
Гематома	1 (3)	5 (16)	0,09
Серома паховой области	0 (0)	2 (6)	0,15
Транзиторная ишемическая атака	1 (3)	0 (0)	0,31
Инфаркт миокарда / инсульт / летальность	0 (0)	0 (0)	>0,99
Всего	3 (9,7)	7 (22,6)	0,17

*Примечание.* ГЛ – гибридное лечение; ЭВЛ – эндоваскулярное лечение. Данные представлены в виде n (%).

в течение не менее 3 месяцев после операции с последующей отменой клопидогрела.

### Рандомизация

После предоставления информированного согласия независимый клиницист раздал исследователям запечатанные конверты, на каждом из которых было указано название одной из двух групп лечения. Затем за день до операции пациент был отнесен к той или иной группе в зависимости от содержимого конверта.

### Конечные точки исследования

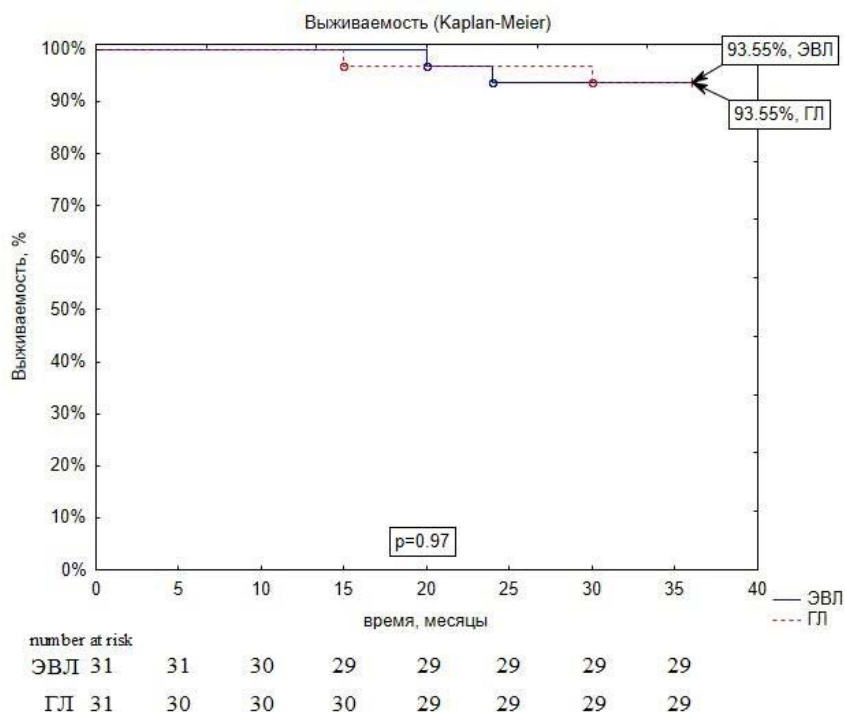
**Первичные конечные точки:** показатели проходимости за 36 месяцев наблюдения (первичная и вторичная проходимость).

**Вторичные конечные точки:** показатели осложнений, смертности и сохранения конечности через 36 месяцев.

Послеоперационные контрольные визиты (через 1, 12, 24 и 36 месяцев после операции) включали физикальный осмотр, измерение артериального давления и дуплексное сканирование стента в подвздошной артерии и ОБА. Если возникало подозрение на рестеноз стента или ОБА  $\geq 70\%$  (пиковая систолическая скорость кровотока  $\geq 2,5$  м/с [13] или реокклюзию, выполнялась МСКТ-ангиография брюшной аорты и артерий нижних конечностей для дальнейшего обследования.

### Статистический анализ

Количественные данные с нормальным распределением представлены в виде среднего значения  $\pm$  стандартное отклонение при помощи критерия Шапиро – Уилка, данные с ненормальным распределением представлены в виде медианы с доверительным интервалом 95%. Статистическая разница между группами была определена с помощью U-критерия Манна – Уитни и двустороннего F-критерия. Показатели выживаемости до и после операции (среднее значение



**Рис. 3.** Кривая Каплана – Мейера, рассчитанная для показателей выживаемости

*Примечание.* ГЛ – гибридное лечение; ЭВЛ – эндоваскулярное лечение.

**Табл. 3.** Осложнения в отдаленном периоде в обеих группах (3-летний период наблюдения)

Осложнение	ЭВЛ (n = 31)	ГЛ (n = 31)	p
Смертность	2 (6)	2 (6)	0,97
Ампутация	1 (3)	0	0,31
Инсульт	1 (3)	0	0,31
Реокклюзия	6 (19)	3 (10)	0,47
Рестеноз	10 (32)	5 (16)	0,23
Всего	20 (65)	10 (32)	0,02

Примечание. ГЛ – гибридное лечение; ЭВЛ – эндоваскулярное лечение. Данные представлены в виде n (%).

и стандартное отклонение) между двумя процедурами сравнивались с помощью *t*-критерия с двумя выборками. Статистическая значимость межгрупповых различий номинативных данных оценивалась с использованием  $\chi^2$  или точного критерия Фишера. Были рассчитаны кривые выживаемости Каплана – Мейера для первичной проходимости, первичной вспомогательной проходимости, вторичной проходимости и логарифмический ранг. Значения вероятности  $p < 0,05$  считались значимыми. Статистические расчеты проводились с использованием Statistica 8.0 (StatSoft, США).

## Результаты

Пациенты обеих исследуемых групп были сопоставимы в демографических и клинических характеристиках, кроме одного показателя. В группу ГЛ были рандомизированы 100 % пациентов мужского пола. Данные приведены в табл. 1.

Технический успех был 100 % в обеих группах. Продолжительность процедуры в группе ЭВЛ была статистически значимо короче (68,4 (45–110) минуты против 200,3 (164–221) минуты,  $p = 0,0001$ ). Средняя длина сегментов стента в группе ГЛ составила  $108,4 \pm 39,5$  мм. Средняя длина стентированных сегментов в группе ЭВЛ была больше на  $153,9 \pm 35,2$  мм за счет стентирования ОБА ( $p < 0,05$ ).

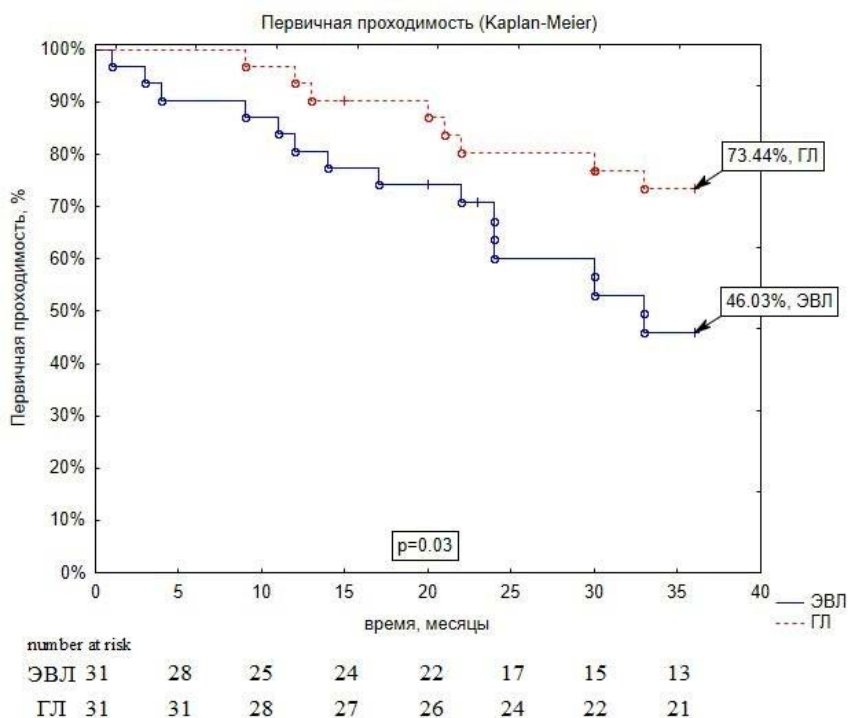
### Периоперационный период наблюдения

В течение 30 дней после операции ни в одной из групп не было зафиксировано летальных исходов или травм. В целом 30-дневные осложнения возникли у 9,7 % пациентов с ЭВЛ и у 22,6 % пациентов в группе ГЛ ( $p = 0,17$ ) (табл. 2).

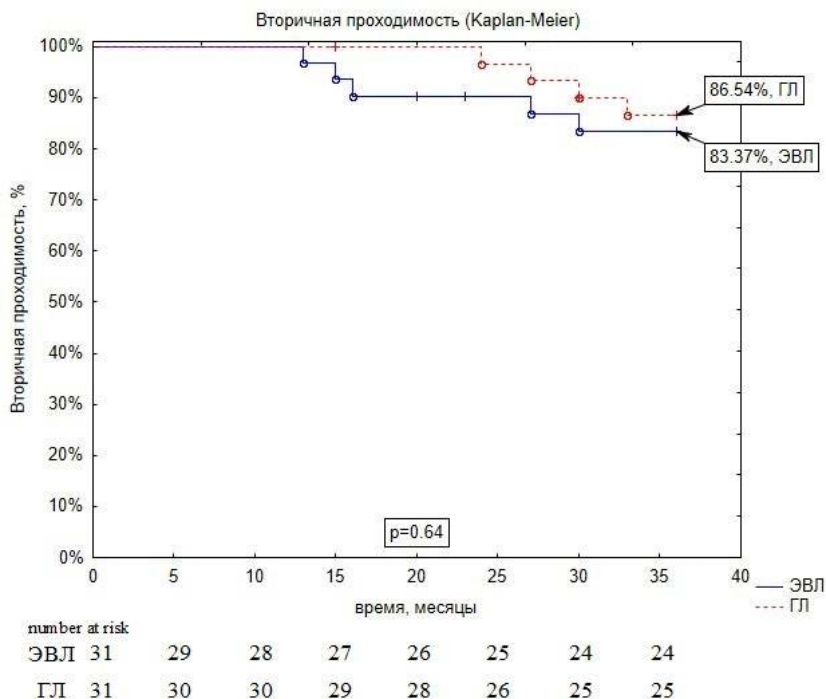
В группе ЭВЛ был зафиксирован 1 (3 %) случай псевдоаневризмы в месте пункции ОБА после вмешательства, которая была успешно устранена консервативным лечением (мануальная компрессия под контролем ультразвука). Транзиторная ишемическая атака произошла в 1 (3 %) случае в группе ЭВЛ у пациента с правым плечевым доступом. Кроме того, в 1 (3 %) случае

**Рис. 4.** Кривая Каплана – Мейера, рассчитанная для показателей первичной проходимости

Примечание. ГЛ – гибридное лечение; ЭВЛ – эндоваскулярное лечение.



**Рис. 5.** Кривая Каплана – Мейера, рассчитанная для показателей вторичной проходимости  
*Примечание.* ГЛ – гибридное лечение; ЭВЛ – эндоваскулярное лечение.



в группе ЭВЛ произошел 30-дневный тромбоз стенки и была успешно проведена гибридная операция (тромбэктомия и стентирование подвздошной артерии). Послеоперационная гематома возникла в 5 (16 %) случаях в группе ГЛ. Хирургического вмешательства и переливания крови не потребовалось. Серомы в паховой области возникли у 2 (6 %) пациентов с ГЛ, все они страдали ожирением (индекс массы тела > 30). В обоих случаях было проведено консервативное лечение. В течение 30-дневного послеоперационного периода в обеих группах других осложнений не было.

### Период наблюдения 36 месяцев

За 3-летний период наблюдения в этом исследовании было зарегистрировано 2 случая смерти в группе ЭВЛ и 2 случая смерти в группе ГЛ ( $p = 0,97$ ) (рис. 3).

В двух случаях причиной смерти был рак, а в двух случаях причина смерти была неизвестна. В группе ЭВЛ был зафиксирован 1 (3 %) малый инсульт. Один случай ампутации в группе ЭВЛ был у пациента, у которого перед операцией была ишемия 4-й степени. Послеоперационные осложнения и результаты за три года представлены в табл. 3.

Совокупный показатель первичной проходимости через 24 и 36 месяцев составил 60 и 46 % в группе ЭВЛ и 80 и 73 % в группе ГЛ ( $p = 0,09$  и  $p = 0,03$ ) (рис. 4).

За 36 месяцев наблюдения тромбоз стента был выявлен у 6 (19 %) пациентов из группы ЭВЛ. Гибридные

**Табл. 4.** Отдаленные результаты и улучшение симптомов (36 месяцев)

Показатель	ЭВЛ (n = 31)	ГЛ (n = 31)	P
Терапия статинами	31 (100)	31 (100)	>0,99
Курение	4 (13)	9 (29)	0,11
ХИНК по классификации А.В. Покровского			
1	14 (45)	17 (55)	0,61
2a	13 (42)	9 (29)	0,42
2б	4 (13)	5 (16)	>0,99

*Примечание.* ГЛ – гибридное лечение; ХИНК – хроническая ишемия нижней конечности; ЭВЛ – эндоваскулярное лечение. Данные представлены в виде n (%).

операции (тромбэктомия и баллонная ангиопластика наружной подвздошной артерии) были успешно выполнены. Следует отметить, что во время тромбэктомии в трех случаях были удалены стенты Supera. В одном случае после удаления стента был выявлен остаточный стеноз (> 70 %) в НПА, в связи с чем было выполнено ее стентирование. Был использован СРС AbsolutePro (Abbot, США) 8×40. Кроме того, повторные эндоваскулярные вмешательства были выполнены также в 10 (32 %) случаях из группы ЭВЛ (выявлены рестенозы в стенте подвздошного сегмента > 70 %).

Следует отметить, что в течение 36 месяцев наблюдения реокклюзии артерий подвздошно-бедренного сегмента в группе ГЛ наблюдались в 3 (9,7 %) случаях. Всем трем пациентам было выполнено аорто-бедренное шунтирование. У пациентов группы ГЛ были выявлены четыре рестеноза стента в НПА (> 70 %) и ГБА (80 %). Были выполнены повторные эндоваскулярные вмешательства.

Показатели вторичной проходимости через 36 месяцев в группе ЭВЛ составили 83 % против 87 % в группе ГЛ ( $p = 0,64$ ) (рис. 5).

Показатели лодыжечно-плечевого индекса (ЛПИ) через 3 года после операций значительно повысились у всех пациентов обеих групп. В группе ЭВЛ до- и послеоперационные показатели ЛПИ составили  $0,54 \pm 0,15$  и  $0,74 \pm 0,06$  (среднее  $\pm$  стандартное отклонение, ипсилатеральное) соответственно ( $p = 0,0001$ ). В группе ГЛ показатели до- и послеоперационного ЛПИ составили  $0,53 \pm 0,13$  и  $0,77 \pm 0,03$  (ипсилатеральный) соответственно ( $p = 0,0001$ ). Данные по улучшению симптомов хронической ишемии нижней конечности (ХИНК) согласно степени у пациентов за три года в обеих группах приведены в табл. 4.

## Обсуждение

В рамках данного пилотного проспективного рандомизированного исследования проводилось сравнение методов эндоваскулярного вмешательства и гибридной операции с применением плетеных нитиноловых стентов у пациентов, страдающих сочетанным окклюзионно-стенотическим поражением подвздошных и общих бедренных артерий. Результаты исследования показали, что по истечении 36 месяцев наблюдения группа гибридного лечения продемонстрировала более высокие показатели первичной проходимости и меньшую частоту послеоперационных осложнений по сравнению с группой, где применялся чисто эндоваскулярный подход.

В нашем исследовании 30-дневные осложнения возникли у 9,7 % пациентов с ЭВЛ и у 22,6 % пациентов с ГЛ ( $p = 0,17$ ). Эти результаты аналогичны тем, о которых сообщалось в исследованиях, показывающих частоту послеоперационных 30-дневных осложнений [14–18]. Наиболее частыми осложнениями, согласно литературным данным, были гематомы в месте доступа, дистальные эмболии, разрывы и расслоения артерий.

Результаты исследования показали достоверно более высокий показатель первичной проходимости в группе гибридного лечения через 36 месяцев наблюдения по сравнению с группой эндоваскулярного вмешательства – 73 % против 46 % ( $p = 0,03$ ). При этом

статистически значимых различий в показателях вторичной проходимости выявлено не было ( $p = 0,64$ ). Высокая вторичная проходимость в группе ЭВЛ, сопоставимая с таковой в группе ГЛ, была достигнута за счет технической возможности выполнения повторных гибридных и эндоваскулярных вмешательств после реокклюзии. Согласно различным исследованиям, уровень первичной проходимости за 4 года варьировал от 60 до 88 % [15; 17; 19]. Результаты метаанализа продемонстрировали, что показатели первичной проходимости в течение 1, 3 и 5 лет у пациентов с ЭВЛ составили 86, 80 и 71,4 % соответственно. Однако в этих исследованиях стентирование ОБА не проводилось. В различных исследованиях показатель первичной проходимости в течение 1 года варьировал от 78 до 91 % у пациентов с ГЛ [20]. В другом рандомизированном исследовании показатели первичной проходимости через 12 и 36 месяцев составили 93 и 91 % соответственно в группе ГЛ [21]. Следует отметить, что после изолированной эндартерэктомии из общей бедренной артерии первичная проходимость через 3 года составила 85–94 % [9; 22].

Существуют новые эндоваскулярные методы, такие как субинтимальная ангиопластика, использование лазерных технологий и эндоваскулярная атерэктомия. Возможно, эти методы могут быть более эффективными, чем стентирование ОБА. Были сообщения об успешной имплантации стентов в ОБА [23; 24]. Например, Stricker H. и соавт. после 33 случаев установки стента в бифуркации ОБА сообщили, что первичная проходимость через год и три года составила 87 и 83 % соответственно. Однако большинство этих случаев (82 %) были связаны с хромотой, и в каждом случае использовался только один короткий стент (до 4 см). До тех пор, пока не появятся дополнительные данные об этих новых эндоваскулярных методах, в нашей практике предпочтительным методом лечения поражений ОБА является эндартерэктомия [25–29].

## Ограничения исследования

К ограничениям данного исследования относится его сосредоточенность на одном центре, что может привести к предвзятости при отборе пациентов. Кроме того, это было пилотное исследование в одном центре. Не были собраны данные о ежегодной хромоте, импотенции или невропатии нижних конечностей и не проводилось тестирование с физической нагрузкой до или после операции. Кроме того, в исследовании не использовались баллоны высокого давления или режущие баллоны, технологии с лекарственными покрытиями устройства для закрытия сосудов.

## Заключение

В данном одноцентровом рандомизированном пилотном исследовании мы сравнили результаты процедур ЭВЛ и ГЛ с использованием плетеного нитинолового стента у пациентов с сопутствующим окклюзионным поражением подвздошной и общей бедренной артерий. Это исследование подтверждает гипотезу о том, что гибридное лечение имеет преимущество с точки

зрения безопасности и первичной проходимости по сравнению с эндоваскулярным лечением в среднесрочном периоде наблюдения. Требуются более масштабные многоцентровые рандомизированные клинические исследования на основе полученных данных для получения достоверных результатов в определении четких рекомендаций методов реваскуляризации для пациентов с подвздошно-бедренным поражением.

## Список литературы / References

- Norgren L., Hiatt W.R., Dormandy J.A., Nehler M.R., Harris K.A., Fowkes F.G.; TASC II Working Group. Inter-Society Consensus for the Management of Peripheral Arterial Disease (TASC II). *J Vasc Surg.* 2007;45 Suppl S:55-67. PMID: 17223489. <https://doi.org/10.1016/j.jvs.2006.12.037>
- Cardon A., Aillet S., Jarno P., Bensalah K., Le Du J., Idrissi A., Kerdiès Y. Endartériectomie du trépied fémoral: résultats à long terme et analyse des facteurs d'échec [Endarterectomy of the femoral tripod: long-term results and analysis of failure factors]. *Ann Chir.* 2001;126(8):777-82. PMID: 11692764. French. [https://doi.org/10.1016/s0003-3944\(01\)00593-4](https://doi.org/10.1016/s0003-3944(01)00593-4)
- Kang J.L., Patel V.I., Conrad M.F., Lamuraglia G.M., Chung T.K., Cambria R.P. Common femoral artery occlusive disease: contemporary results following surgical endarterectomy. *J Vasc Surg.* 2008;48(4):872-7. PMID: 18639427. <https://doi.org/10.1016/j.jvs.2008.05.025>
- Kechagias A., Ylönen K., Biancari F. Long-term outcome after isolated endarterectomy of the femoral bifurcation. *World J Surg.* 2008;32(1):51-4. PMID: 18027016. <https://doi.org/10.1007/s00268-007-9309-7>
- Premaratne S., Newman J., Hobbs S., Garnham A., Wall M. Meta-analysis of direct surgical versus endovascular revascularization for aortoiliac occlusive disease. *J Vasc Surg.* 2020;72(2):726-737. PMID: 32171442. <https://doi.org/10.1016/j.jvs.2019.12.035>
- Gostev A.A., Osipova O.S., Saaya S.B., Bugurov S.V., Cheban A.V., Rabtsun A.A., Ignatenko P.V., Karpenko A.A. Bypass Versus Interwoven Nitinol Stents for Long Femoro-Popliteal Occlusions: A Propensity Matched Analysis. *Cardiovasc Intervent Radiol.* 2022;45(7):929-938. PMID: 35581472. <https://doi.org/10.1007/s00270-022-03134-x>
- Andrews R.T., Venbrux A.C., Magee C.A., Bova D.A. Placement of a flexible endovascular stent across the femoral joint: an in vivo study in the swine model. *J Vasc Interv Radiol.* 1999;10(9):1219-28. PMID: 10527199. [https://doi.org/10.1016/s1051-0443\(99\)70222-8](https://doi.org/10.1016/s1051-0443(99)70222-8)
- Silva J.A., White C.J., Quintana H., Collins T.J., Jenkins J.S., Ramme S.R. Percutaneous revascularization of the common femoral artery for limb ischemia. *Catheter Cardiovasc Interv.* 2004;62(2):230-3. PMID: 15170717. <https://doi.org/10.1002/ccd.20035>
- Boufi M., Ejargue M., Gaye M., Boyer L., Alimi Y., Loundou A.D. Systematic review and meta-analysis of endovascular versus open repair for common femoral artery atherosclerosis treatment. *J Vasc Surg.* 2021;73(4):1445-1455. PMID: 33098944. <https://doi.org/10.1016/j.jvs.2020.10.026>
- Azéma L., Davaine J.M., Guyomarch B., Chaillou P., Costargent A., Patra P., Gouëffic Y. Endovascular repair of common femoral artery and concomitant arterial lesions. *Eur J Vasc Endovasc Surg.* 2011;41(6):787-93. PMID: 21439857. <https://doi.org/10.1016/j.ejvs.2011.02.025>
- Soga Y., Tomoi Y., Sato K., Iida O., Yokoi H. Clinical outcome after endovascular treatment for isolated common femoral and popliteal artery disease. *Cardiovasc Interv Ther.* 2013;28(3):250-7. PMID: 23361951. <https://doi.org/10.1007/s12928-013-0164-1>
- Piazza M., Ricotta J.J. 2nd, Bower T.C., Kalra M., Duncan A.A., Cha S., Gloviczki P. Iliac artery stenting combined with open femoral endarterectomy is as effective as open surgical reconstruction for severe iliac and common femoral occlusive disease. *J Vasc Surg.* 2011;54(2):402-11. PMID: 21531527. <https://doi.org/10.1016/j.jvs.2011.01.027>
- Conte M.S., Bradbury A.W., Kolh P., White J.V., Dick F., Fitridge R., Mills J.L., Ricco J.B., Suresh K.R., Murad M.H., Aboyans V., Aksoy M., Alexandrescu V.A., Armstrong D., Azuma N., Belch J., Bergoeing M., Björck M., Chakfé N., Cheng S., Dawson J., Debus E.S., Dueck A., Duval S., Eckstein H.H., Ferraresi R., Gambhir R., Gargiulo M., Geraghty P., Goode S., Gray B., Guo W., Gupta P.C., Hinchliffe R., Jetty P., Komori K., Lavery L., Liang W., Lookstein R., Menard M., Misra S., Miyata T., Moneta G., Munoa Prado J.A., Munoz A., Paolini J.E., Patel M., Pomposelli F., Powell R., Robless P., Rogers L., Schanzer A., Schneider P., Taylor S., De Ceniça M.V., Veller M., Vermassen F., Wang J., Wang S.; GVG Writing Group for the Joint Guidelines of the Society for Vascular Surgery (SVS), European Society for Vascular Surgery (ESVS), and World Federation of Vascular Societies (WFVS). Global Vascular Guidelines on the Management of Chronic Limb-Threatening Ischemia. *Eur J Vasc Endovasc Surg.* 2019;58(1S):S1-S109.e33. PMID: 31182334; PMCID: PMC8369495. <https://doi.org/10.1016/j.ejvs.2019.05.006>
- Indes J.E., Pfaff M.J., Farrokhyar F., Brown H., Hashim P., Cheung K., Sosa J.A. Clinical outcomes of 5358 patients undergoing direct open bypass or endovascular treatment for aortoiliac occlusive disease: a systematic review and meta-analysis. *J Endovasc Ther.* 2013;20(4):443-55. PMID: 23914850. <https://doi.org/10.1583/13-4242.1>
- Jongkind V., Akkersdijk G.J., Yeung K.K., Wisselink W. A systematic review of endovascular treatment of extensive aortoiliac occlusive disease. *J Vasc Surg.* 2010;52(5):1376-83. PMID: 20598474. <https://doi.org/10.1016/j.jvs.2010.04.080>
- Mayor J., Branco B.C., Chung J., Montero-Baker M.F., Kougiyas P., Mills J.L. Sr, Gilani R. Outcome Comparison between Open and Endovascular Management of TASC II D Aortoiliac Occlusive Disease. *Ann Vasc Surg.* 2019;61:65-71.e3. PMID: 31394230. <https://doi.org/10.1016/j.avsg.2019.06.005>
- Gudz O., Gudz I., Gintchitsky V., Skrypnyk N., Dybyak Y., Orynchak V., Dmytriv I. Hybrid Revascularization for Aorto-Iliac Occlusive Disease with Common Femoral Artery Involvement: Early Outcomes of a Single Centre. *Ann Vasc Surg.* 2022;80:180-186. PMID: 34656721. <https://doi.org/10.1016/j.avsg.2021.07.054>
- Horie K., Takahara M., Nakama T., Tobita K., Tanaka A., Shintani Y., Tsubakimoto Y., Yoshioka N., Hayakawa N.,

- Sasaki S., Iwata Y., Ogata K., Takagi T., Doijiri T., Fujihara M. Multicenter Registry of Common Femoral Artery Disease Treated With Endovascular Revascularization Using Interwoven Nitinol Stents: An Observational Retrospective Study. *J Endovasc Ther.* 2025;32(6):2039-2049. PMID: 38369732. <https://doi.org/10.1177/15266028241231472>
19. Zavatta M., Mell M.W. A national Vascular Quality Initiative database comparison of hybrid and open repair for aortoiliac-femoral occlusive disease. *J Vasc Surg.* 2018;67(1):199-205.e1. PMID: 28822655. <https://doi.org/10.1016/j.jvs.2017.06.098>
  20. Starodubtsev V., Mitrofanov V., Ignatenko P., Gostev A., Preece R., Rabtsun A., Saaya S., Popova I., Karpenko A. Editor's Choice – Hybrid vs. Open Surgical Reconstruction for Iliofemoral Occlusive Disease: A Prospective Randomised Trial. *Eur J Vasc Endovasc Surg.* 2022;63(4):557-565. PMID: 35283003. <https://doi.org/10.1016/j.ejvs.2022.02.002>
  21. Chagal K.H., Syed M.A., Dar T., Mangi M.A., Sheikh M.A. Systematic review and proportional meta-analysis of endarterectomy and endovascular therapy with routine or selective stenting for common femoral artery atherosclerotic disease. *J Interv Cardiol.* 2019;2019:1593401. PMID: 31772513; PMCID: PMC6739799. <https://doi.org/10.1155/2019/1593401>
  22. Stricker H., Jacomella V. Stent-assisted angioplasty at the level of the common femoral artery bifurcation: midterm outcomes. *J Endovasc Ther.* 2004;11(3):281-6. PMID: 15174914. <https://doi.org/10.1583/03-1169.1>
  23. Mathisen S.R., Akesson M., Lindh M., Ivancev K., Resch T.A. Kissing stents in the common femoral artery bifurcation for critical limb ischemia: technical description and report of three cases. *Vascular.* 2007;15(4):211-4. PMID: 17714637. <https://doi.org/10.2310/6670.2007.00037>
  24. Saratzis A., Stavroulakis K. Contemporary endovascular management of common femoral artery atherosclerotic disease. *Br J Surg.* 2021;108(8):882-884. PMID: 33984124; PMCID: PMC10364864. <https://doi.org/10.1093/bjs/znab150>
  25. Jia X., Sun Z.D., Patel J.V., Flood K., Stocken D.D., Scott D.J.A. Systematic review of endovascular intervention and surgery for common femoral artery atherosclerotic disease. *Br J Surg.* 2019;106(1):13-22. PMID: 30582635. <https://doi.org/10.1002/bjs.11026>
  26. Zou J., Xia Y., Yang H., Ma H., Zhang X. Hybrid endarterectomy and endovascular therapy in multilevel lower extremity arterial disease involving the femoral artery bifurcation. *Int Surg.* 2012;97(1):56-64. PMID: 23102001; PMCID: PMC3723186. <https://doi.org/10.9738/0020-8868-97.1.56>
  27. Beard J.D. Which is the best revascularization for critical limb ischemia: Endovascular or open surgery? *J Vasc Surg.* 2008;48(6 Suppl):115-165. PMID: 19084730. <https://doi.org/10.1016/j.jvs.2008.08.036>
  28. Коротких А. В., Бабунашвили А. М., Казанцев А. Н., Тарасюк Е. С. Дистальный лучевой доступ при чрескожных некоронарных вмешательствах. *Патология кровообращения и кардиохирургия.* 2022;26(3):41-49. <https://doi.org/10.21688/1681-3472-2022-3-41-49>  
Korotkikh A.V., Babunashvili A.M., Kazantsev A.N., Tarasyuk E.S. Distal radial access in percutaneous non-coronary interventions. *Patologiya krovoobrashcheniya i kardiokhirurgiya = Circulation Pathology and Cardiac Surgery.* 2022;26(3):41-49. (In Russ.) <https://doi.org/10.21688/1681-3472-2022-3-41-49>
  29. Мельников М.В., Зелинский В.А. Особенности развития и течения критической ишемии нижних конечностей у лиц с кальцинозом брюшной аорты: пилотное исследование. *Патология кровообращения и кардиохирургия.* 2017;21(3):58-64. <http://dx.doi.org/10.21688/1681-3472-2017-3-58-64>  
Melnikov M.V., Zelinsky V.A. Features of manifestation and progression for critical lower limb ischemia in subjects with abdominal aortic calcification: a pilot study. *Patologiya krovoobrashcheniya i kardiokhirurgiya = Circulation Pathology and Cardiac Surgery.* 2017;21(3):58-64. (In Russ.) <http://dx.doi.org/10.21688/1681-3472-2017-3-58-64>